临床研究论著

基于增强磁共振成像影像组学的肝细胞癌靶向联合免疫治疗疗效预测研究

姚致远[1,2,3,4]，赵文超[2,5]，张　恭[2,3,4]，柳俨哲[1,2,3,4]，李　悦[2,3,4,6]，肖朝辉[2,3,4]，夏念信[2,5]，刘　荣[2,3,4]
[1]解放军医学院，北京　100853；[2]解放军总医院第一医学中心肝胆胰外科医学部，北京　100853；[3]解放军肝胆胰外科研究所，北京　100853；[4]解放军数字肝胆外科重点实验室，北京　100853；[5]解放军总医院第六医学中心肝胆胰外科，北京　100048；[6]南开大学医学院，天津　300071

摘要：背景　靶向联合免疫治疗是目前肝细胞癌的一线系统治疗方案，临床缺乏可靠的生物标志物用于疗效预测及识别潜在获益人群。**目的**　探讨利用增强磁共振成像 (magnetic resonance imaging, MRI) 影像组学特征进行疗效预测的可行性。**方法**　纳入 2019 年 1 月—2023 年 1 月在解放军总医院肝胆胰外科医学部接受靶向免疫治疗的肝细胞癌患者 191 例，以 7∶3 的比例随机分为训练集和验证集。所有患者在治疗前和随诊期间均接受了动态增强 MRI 检查，根据 RECIST 1.1 标准评估疗效，达到客观缓解 (objective response, OR) 视为治疗有效。在治疗前的动态增强 MRI 图像上勾画肿瘤区域并提取影像组学特征，使用最小绝对收缩和选择算子 (least absolute shrinkage and selection operator，LASSO) 算法筛选有意义的影像组学特征。采用多种机器学习算法，包括逻辑回归、K-最近邻、朴素贝叶斯、人工神经网络、支持向量机、决策树、XGBoost、随机森林分别构建影像组学预测 OR 的模型，使用受试者工作特征 (receiver operator characteristic, ROC) 曲线和混淆矩阵评估各模型效能。使用 Cox 回归和 Kaplan-Meier 曲线分析模型的预后预测价值。**结果**　共收集 191 例患者，其中男性患者 163 例 (85.3%)，女性患者 28 例 (14.7%)，中位年龄为 55(范围：24 ~ 74) 岁，整体客观缓解率 30.4%，纳入训练集 133 例，验证集 58 例，两组性别和年龄差异无统计学意义 (P＞0.05)，训练集和验证集的客观缓解率分别为 30.1% 和 31.0%。基于筛选后的影像组学特征成功构建了 8 个机器学习模型，其中 K-近邻、朴素贝叶斯和支持向量机模型的 AUC 值在 10 折交叉验证的训练集中分别达到了 0.826、0.810、0.801，在验证集中分别达到了 0.830、0.836、0.825。生存分析显示上述 3 个模型预测治疗有效的患者无进展生存期显著延长 (P＜0.05)。**结论**　基于机器学习算法的增强 MRI 影像组学模型能够准确预测肝细胞癌患者靶向免疫治疗的疗效，具有辅助临床决策的潜在应用价值。

关键词：肝细胞癌；免疫治疗；影像组学；预测模型
中图分类号：R657.3　　**文献标志码：**A　　**文章编号：**2095-5227(2024)08-0817-08
DOI：10.12435/j.issn.2095-5227.2024.100
引用本文：姚致远，赵文超，张恭，等. 基于增强磁共振成像影像组学的肝细胞癌靶向联合免疫治疗疗效预测研究［J］. 解放军医学院学报，2024，45（8）：817-823, 831.

Radiomics analysis on contrast-enhanced magnetic resonance imaging for predicting treatment response of targeted-immune systemic therapy in hepatocellular carcinoma

YAO Zhiyuan[1,2,3,4], ZHAO Wenchao[2,5], ZHANG Gong[2,3,4], LIU Yanzhe[1,2,3,4], LI Yue[2,3,4,6], XIAO Chaohui[2,3,4], XIA Nianxin[2,5], LIU Rong[2,3,4]
[1] Chinese PLA Medical School, Beijing 100853, China; [2] Faculty of Hepato-Pancreato-Biliary Surgery, the First Medical Center, Chinese PLA General Hospital, Beijing 100853, China; [3] Institute of Hepatobiliary Surgery of PLA, Beijing 100853, China; [4] Key Laboratory of Digital Hepatobiliary Surgery of PLA, Beijing 100853, China; [5] Department of Hepato-Pancreato-Biliary Surgery, the Sixth Medical Center, Chinese PLA General Hospital, Beijing 100048, China; [6] Medical School of Nankai University, Tianjin 300071, China
Corresponding author: LIU Rong. Email: Liurong301@126.com

Abstract: **Background** Targeted-immune systemic therapy (TIST) is currently the first-line systemic treatment for hepatocellular carcinoma (HCC). However, there is a lack of reliable biomarkers for predicting efficacy and identifying potential

收稿日期：2023-12-25
基金项目：科技创新 2030 重大项目 (2021ZD0113301)
作者简介：姚致远，男，硕士，医师。研究方向：人工智能在肝胆胰外科领域的应用。Email: zyyao1998@126.com
通信作者：刘荣，男，博士，主任医师，教授，博士生导师。Email: Liurong301@126.com

beneficiaries. **Objective** To explore the feasibility of using Magnetic Resonance Imaging (MRI) radiomic features for response prediction. **Methods** This study included 191 HCC patients who received targeted immunotherapy at the Department of Hepatobiliary and Pancreatic Surgery, Chinese PLA General Hospital, from January 2019 to January 2023. The patients were randomly divided into training cohort and validation cohort at a 7:3 ratio. All patients underwent dynamic contrast-enhanced MRI before treatment and during follow-up. Treatment efficacy was assessed according to RECIST1.1 criteria, with complete or partial response considered effective. Tumor regions were delineated on pre-treatment dynamic contrast-enhanced MRI images, and radiomic features were extracted. Meaningful radiomic features were selected using the Least Absolute Shrinkage and Selection Operator (LASSO) algorithm. Various machine learning algorithms, including logistic regression, k-nearest neighbor (KNN), naive Bayes, neural network, support vector machine (SVM), decision tree, XGBoost, and random forest were used to construct radiomic prediction models. The performance of each model was evaluated using receiver operating characteristic (ROC) curves and confusion matrices. The prognostic predictive value of the models was analyzed using Cox regression and Kaplan-Meier curves. **Results** Medical data of 191 patients were collected, including 163 male patients (85.3%) and 28 female patients (14.7%), with a median age of 55 (range: 24-74) years. The overall objective response rate was 30.4%. There were 133 cases in the training set and 58 cases in the validation set, with no statistically significant differences in gender and age between the two groups ($P > 0.05$), the objective response rates in training cohort and validation cohort were 30.1% and 31.0%, respectively. Eight ML models were successfully constructed based on the selected radiomic features. In the training cohort with 10-fold cross-validation, the AUC values for the KNN, naive Bayes, and SVM models were 0.826, 0.810, and 0.801, respectively. In the validation cohort, the AUC values were 0.830, 0.836, and 0.825, respectively. Survival analysis showed that the progression-free survival of patients predicted to have effective treatment by the above three models was significantly prolonged ($P < 0.05$). **Conclusion** Radiomic models based on machine learning algorithms and contrast-enhanced MRI can accurately predict the efficacy of TIST in HCC patients, demonstrating potential utility in assisting clinical decision-making.

Keywords: hepatocellular carcinoma; immunotherapy; radiomics; predictive model

Cited as: Yao ZHY, Zhao WCH, Zhang G, et al. Radiomics analysis on contrast-enhanced magnetic resonance imaging for predicting treatment response of targeted-immune systemic therapy in hepatocellular carcinoma［J］. Acad J Chin PLA Med Sch, 2024, 45（8）: 817-823, 831.

肝细胞癌 (hepatocellular carcinoma，HCC) 是全球第 6 大常见癌症以及第 3 大癌症相关死亡原因[1]。根治性手术是 HCC 患者获得治愈的根本手段，而超过 60% 的患者在就诊时已处于疾病的中晚期，这部分患者已失去手术时机[2]。近年来，免疫检查点抑制剂 (immune checkpoint inhibitors，ICIs) 的普及应用对 HCC 患者的全程管理产生了重要的影响，以酪氨酸激酶抑制剂 (tyrosine kinase inhibitors，TKIs) 联合 ICIs 为代表的靶向联合免疫治疗 (targeted-immune systemic therapy，TIST) 方案显著提高了患者的生存获益和肿瘤学获益。但 TIST 产生疗效的机制尚不明确，同时在临床应用中缺乏可靠的生物标志物来识别 TIST 的潜在获益人群。既往Ⅲ期临床研究报道 TIST 的客观缓解率为 11% ~ 30%[3-6]。近年来，影像组学特征 (radiomic signature，RS) 的相关研究受到广泛关注，被应用于多种恶性肿瘤，如肺癌、胃癌和恶性脑膜瘤化疗后的肿瘤学反应评估[7-9]。本研究旨在应用基于增强磁共振成像 (magnetic resonance imaging，MRI) 的影像组学特征，通过机器学习算法筛选对靶向联合免疫治疗 HCC 的疗效具有预测价值的影像学“生物标志物”，结合临床实际对 RS 的生物学意义及潜在的临床应用价值进行讨论。

1 对象与方法

1.1 研究对象

收集 2019 年 1 月—2023 年 1 月在解放军总医院肝胆胰外科医学部接受 TIST 的 HCC 患者。

纳入标准：(1) HCC 的诊断根据穿刺活检或手术病理明确，或符合 HCC 的临床诊断标准[10]；(2) 至少接受 2 个周期的口服 TKIs 或抗血管内皮细胞生长因子受体 (vascular endothelial growth factor receptor，VEGFR) 抗体联合 ICIs 治疗；(3) 治疗开始前 2 周内曾行增强 MRI 检查。

排除标准：(1) 缺少用于疗效评估的治疗后影像资料；(2) 接受免疫联合靶向治疗的同时接受了局部治疗，如经动脉化疗栓塞术、肝动脉灌注化疗、射频消融术或放疗等；或影像资料存在严重伪影，或 HCC 的原发病灶根据实体肿瘤反应评估标准 (Response Evaluation Criteria in Solid Tumors，RECIST) 1.1 判断为不可测量病灶。

本研究遵循了赫尔辛基宣言，并经解放军总医院医学伦理委员会批准 (编号：S2016-098-02)。

1.2 治疗方案以及疗效评估

TIST 定义为靶向治疗 (抗 VEGFR 抗体或 TKIs) 与 ICIs 的联合治疗方案。其中 ICIs 包括抗 PD-L1 抗体 (阿替利珠单抗) 和抗 PD-1 抗体 (帕博利珠

单抗、信迪利单抗、卡瑞利珠单抗、替雷利珠单抗和特瑞普利单抗)，靶向治疗药物包括贝伐珠单抗、仑伐替尼、阿帕替尼和多纳菲尼。TIST 的疗效评估在起始治疗后至少 4 周时进行。根据 RECIST 1.1 标准，疗效评价分为 4 个等级——完全缓解 (complete response，CR)、部分缓解 (partial response，PR)、疾病稳定 (stable disease，SD) 和疾病进展 (progressive disease，PD)。本研究的主要疗效评价指标为客观缓解 (objective response，OR)，包括达到 CR 和 PR 的患者。

1.3 图像获取

本研究用于进行影像组学分析的 MRI 图像由 1.5 T 或 3.0 T 的 MRI 扫描仪通过钆造影剂动态增强扫描上腹部标准序列获得。纳入以下序列进行分析：(1) 轴位脂肪饱和 T2 加权成像 (T2 weighted imaging，T2WI)；(2) 轴位扩散加权成像 (diffusion weighted imaging，DWI)，B=800 m/s^2；(3) 轴位 T1 同反向位成像；(4) 轴位动态增强 T1 加权成像 (T1 weighted imaging，T1WI) 的动脉期和门静脉期。

1.4 图像预处理以及分割

MRI 图像通过以下预处理步骤实现标准化：(1) 应用 FireVoxel 软件 (版本 415，https://firevoxel.org) 通过 N3 算法对图像不均匀性进行自动校正[11]；(2) 通过离差标准化使体素灰度归一化为 256 灰度级；(3) 选取一无明显伪影的高质量图像作为标准图像对所有图像进行直方图匹配[12]；(4) 原始图像的最小体素重采样为 1 mm × 1 mm × 1 mm。图像分割由两名有 10 年以上腹部阅片经验的肝胆外科医师完成，应用 3D Slicer 软件 (版本 5.0.3，https://www.slicer.org) 分别在每个序列上对感兴趣区 (region of interest，ROI) 通过 1 cm 间隔隔层手动勾画结合自动层间插补算法的方式勾画肿瘤全瘤体，其中 ROI 定义 HCC 患者的主要原发病灶，对于多结节 HCC 患者，只对最大的病灶进行分割。

1.5 影像组学特征提取

通过 Python 软件的 Pyradiomics 包从每个序列的 ROI 自动提取 RS。每个 ROI 中各提取 851 个 RS，包括了 7 个类别的特征：形态学特征，一阶统计特征，灰度共生矩阵 (gray level co-occurrence matrix，GLCM) 特征，灰度大小区域矩阵 (gray level size zone matrix，GLSZM) 特征，灰度游程长度矩阵 (gray level run length matrix，GLRLM) 特征，相邻灰度差异矩阵 (neighboring gray tone difference matrix，NGTDM) 特征和灰度依赖矩阵 (gray level dependence matrix，GLDM) 特征。

1.6 影像组学特征筛选及建模

在进行特征筛选前，所有 RS 都经过了 Z-score 标准化。观察者间的组内相关系数 (interclass correlation，ICC)＜0.8 以及零方差或近零方差变量被排除。最后，通过 10 折交叉验证的 LASSO 回归识别用于构建预测模型的最佳特征集。构建预测 HCC 患者 TIST 疗效的二项分类器的机器学习 (machine learning，ML) 算法，包括逻辑回归、K 最近邻 (K-nearest neighbor，KNN)、朴素贝叶斯、神经网络 (neural network，NN)、随机森林 (random forest，RF)、决策树、支持向量机 (support vector machine，SVM) 和 XGBoost。

1.7 模型预测效能及预后价值分析

在验证集中通过受试者工作特征 (receiver operating characteristic，ROC) 曲线评估各机器学习模型对 HCC 患者靶向免疫疗效预测的准确性。此外，将随访时间大于 1 年的患者纳入预后分析，根据患者实际肿瘤缓解情况、影像组学模型预测情况以及临床基线情况建立单变量及多变量的 Cox 风险比例模型，验证疗效风险分层与预后的关系。

1.8 统计学分析

本研究中的统计分析均由 R 4.2.2 软件完成。计数资料以例数 (百分比) 表示，采用 χ^2 检验或 Fisher 精确检验进行比较；计量资料根据分布情况以 $\bar{x} \pm s$ 或 $M(IQR)$ 表示，分别用 t 检验或 Wilcoxon 检验进行比较。影像组学模型的预测效能通过计算 ROC 曲线下面积 (area under curve，AUC)，以及根据混淆矩阵计算的准确率、敏感性、特异性、约登指数、阴性预测值 (negative predictive value，NPV)、阳性预测值 (positive predictive value，PPV) 和 F1 分数进行评估。通过 Kaplan-Meier 方法的 Log-rank 检验和 Cox 回归对无进展生存期 (progression free survival，PFS) 进行比较。

2 结果

2.1 患者基线特征

本研究共纳入了 191 例患者，中位年龄为 55 (范围：24 ~ 74) 岁，男性占 85.3%。80.1% 患有乙型肝炎，73.3% 伴有肝硬化。58 例 (30.4%) 发现门静脉主干或 1 级分支存在门静脉癌栓 (portal vein tumor thrombus，PVTT)，27 例 (14.1%) 肝静脉主干或下腔静脉中存在癌栓。肿瘤的平均直径为 (94.49 ± 45.04) mm，84 例 (44.0%) 患有 3 个以上多灶性 HCC。以 7∶3 的比例随机分配至训练集

表 1 训练集和验证集中 HCC 患者的人口学特征以及临床特征比较

Tab. 1 Comparison of demographics and clinical features of HCC patients between training and validation cohort

指标	训练集(n=133)	验证集(n=58)	$t/\chi^2/Z$值	P值
年龄/(岁, $\bar{x}\pm s$)	53.98 ± 10.82	54.71 ± 11.65	0.419	0.676
性别(男性)/(例, %)	113(85.0)	50(86.2)	＜0.001	0.999
BMI/($\bar{x}\pm s$)	24.50 ± 3.04	24.52 ± 3.35	0.032	0.975
病因学/(例, %)				
乙型肝炎	108(81.2)	45(77.6)	0.143	0.705
丙型肝炎	6(4.5)	5(8.6)	0.614	0.433
乙醇相关	48(36.1)	18(31.0)	0.260	0.610
肝硬化	97(72.9)	43(74.1)	＜0.001	1.000
BCLC分期/(例, %)			5.098	0.078
A期	33(24.8)	8(13.8)		
B期	40(30.1)	14(24.1)		
C期	60(45.1)	36(62.1)		
AJCC分期/(例, %)			7.533	0.184
ⅠB	29(21.8)	8(13.8)		
Ⅱ	15(11.3)	8(13.8)		
ⅢA	26(19.5)	6(10.3)		
ⅢB	34(25.6)	21(36.2)		
ⅣA	11(8.3)	9(15.5)		
ⅣB	18(13.5)	6(10.3)		
T分期/(例, %)			3.792	0.285
1b	33(24.8)	9(15.5)		
2	19(14.3)	8(13.8)		
3	35(26.3)	13(22.4)		
4	46(34.6)	28(48.3)		
N1期/(例, %)	16(12.0)	11(19.0)	1.080	0.299
M1期/(例, %)	18(13.5)	6(10.3)	0.140	0.708
复发性肝细胞癌/(例, %)	5(3.8)	4(6.9)	0.324	0.569
病灶数＞3/(例, %)	61(45.9)	23(39.7)	0.405	0.524
肿瘤大小(mm, $\bar{x}\pm s$)	93.59 ± 45.73	96.55 ± 43.72	0.416	0.678
＞50 ~ 100 mm/(例, %)	114(85.7)	49(84.5)	＜0.001	1.000
＞100 mm/(例, %)	51(38.3)	24(41.4)	0.055	0.815
Vp3/4门静脉癌栓/(例, %)	36(27.1)	22(37.9)	1.770	0.183
下腔静脉-肝静脉癌栓/(例, %)	19(14.3)	8(13.8)	＜0.001	1.000
AFP/[ng/mL, $M(IQR)$]	413.90(20.91 ~ 5 204.00)	360.20(24.95 ~ 8 319.00)	-0.637	0.524
＞20 ~ 400 ng/mL/(例, %)	100(75.2)	42(72.4)	0.050	0.823
＞400 ng/mL/(例, %)	68(51.1)	27(46.6)	0.180	0.671
CEA/[μg/L, $M(IQR)$]	2.21(1.52 ~ 3.52)	2.46(1.73 ~ 3.47)	-0.916	0.360
＞5 μg/L/(例, %)	12(9.0)	4(6.9)	0.041	0.839
CA19-9/[U/mL, $M(IQR)$]	19.96(10.46 ~ 47.77)	31.55(16.82 ~ 43.01)	-1.284	0.199
＞37 U/mL/(例, %)	46(34.6)	18(31.0)	0.097	0.755
免疫检查点抑制剂/(例, %)			15.262	0.009
抗PD-1抗体				
信迪利单抗	104(78.2)	42(72.4)		
卡瑞利珠单抗	0(0)	4(6.9)		
替雷利珠单抗	3(2.3)	0(0)		
特里普里单抗	10(7.5)	1(1.7)		
帕博利珠单抗	10(7.5)	5(8.6)		
抗PD-L1抗体				
阿替利珠单抗	6(4.5)	6(10.3)		
靶向药物			4.109	0.391
仑伐替尼	112(84.2)	45(77.6)		
阿帕替尼	13(9.8)	8(13.8)		
贝伐珠单抗	3(2.3)	4(6.9)		
贝伐珠单抗 + 仑伐替尼	3(2.3)	1(1.7)		
多纳菲尼	2(1.5)	0(0)		

(n=133) 和验证集 (n=58)，两组基本特征平衡 (表 1)。

2.2　靶向联合免疫治疗疗效评估

本组患者在接受疗效评估前至少接受了 2 个周期 TIST，影像学随访平均时间为 (10.07 ± 8.24) 个月。根据 RECIST 1.1 标准评价 58 例 (30.4%) 达到 PR，110 例 (57.6%) 病情稳定 (stable disease，SD)，23 例 (12.0%) 出现病情进展 (progressive disease，PD)，没有患者达到 CR。总体客观缓解率 (objective response rate，ORR) 为 30.4%，疾病控制率 (disease control rate，DCR) 为 88.0%。

2.3　提取的预测疗效影像组学特征

本研究共提取了 4 199 个影像组学特征，包括从 T2WI、DWI、T1 反相位以及动脉期和门静脉期 5 个序列提取的 837 个一阶特征和纹理特征，以及在动脉期提取的 14 个形态学特征。通过特征筛选和 LASSO 回归识别了 20 个与疗效相关性较强的影像组学特征，其中 9 个在客观缓解人群中上调，而另外 11 个则表现为下调 (图 1)。

2.4　模型效能评估

基于上述影像组学特征构建了 8 个基于 ML 算法的影像组学模型，用于预测 HCC 患者接受靶免治疗的客观缓解情况。在 10 折交叉验证的训练集中，KNN、朴素贝叶斯和 SVM 模型显示出良好的效能，其中 KNN 模型的平均 AUC、准确率分别为 0.826、0.759；朴素贝叶斯模型的平均 AUC、准确率分别为 0.810、0.745；SVM 模型的平均 AUC、准确率分别为 0.801、0.797。该结果在验证集中一致，KNN、朴素贝叶斯和 SVM 在验证集中的 AUC 分别为 0.830、0.836 和 0.825(图 2)，准确率分别为 0.724、0.741 和 0.845。ML 模型在训练集和验证集中均表现出较高的特异性和阴性预测值，而敏感性和阳性预测值较低，该结果提示 ML 影像组学模型更适合应用于排除对靶向免疫治疗不敏感的 HCC 患者 (表 2)。

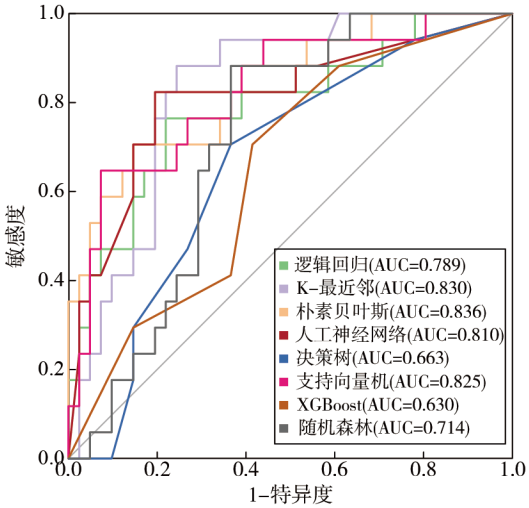

图 2　ML 影像组学模型在验证集的 ROC 曲线

Fig.2　ROC curves of machine learning radiomic models in validation cohort

2.5　生存分析

多因素回归分析提示客观缓解是接受 TIST 的 HCC 患者无进展生存期的一个独立预后因素 (*HR*=0.334，95% *CI*：0.200 ~ 0.557，*P*< 0.001)。同时，根据 ML 影像组学模型预测的客观缓解情况同样表现出了与 PFS 良好的相关性，KNN 模型 (*HR*=0.404，95% *CI*：0.184~0.880，*P*=0.020)、朴素贝叶斯模型 (*HR*=0.462，95% *CI*：0.231~0.944，*P*=0.036) 和 SVM 模型 (*HR*=0.622，95% *CI*：0.287 ~ 0.983，*P*=0.039) 预测 TIST 治疗有效的患者 PFS 显著延长 (图 3)。

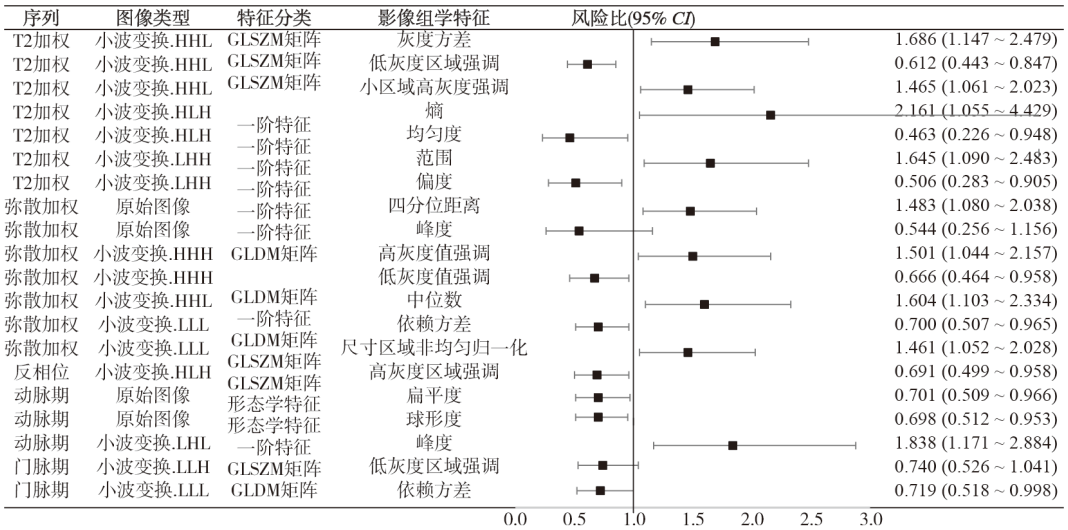

图 1　LASSO 回归筛选影像组学特征与 TIST 疗效的相关性森林图

Fig.1　Forest plot showing the correlation between radiomic features selected by LASSO regression and treatment response

表 2　ML 模型在 10 折交叉验证的训练集和验证集中的预测效能

Tab. 2　Predictive performance of machine learning models in 10 folds cross-validated training cohort and validation cohort

机器学习算法	AUC	准确度	敏感度	特异度	阴性预测值	阳性预测值
训练集(10折交叉验证)						
逻辑回归	0.738	0.804	0.551	0.908	0.841	0.717
K-最近邻	0.826	0.759	0.469	0.885	0.804	0.709
朴素贝叶斯	0.810	0.745	0.507	0.849	0.810	0.513
人工神经网络	0.770	0.722	0.576	0.821	0.813	0.589
随机森林	0.754	0.738	0.353	0.921	0.772	0.573
决策树	0.629	0.654	0.498	0.747	0.765	0.443
支持向量机	0.801	0.797	0.416	0.959	0.798	0.830
XGBoost	0.607	0.669	0.356	0.802	0.753	0.533
验证集						
逻辑回归	0.789	0.776	0.647	0.829	0.850	0.611
K-最近邻	0.830	0.724	0.471	0.829	0.791	0.533
朴素贝叶斯	0.836	0.741	0.706	0.756	0.861	0.545
人工神经网络	0.810	0.810	0.706	0.854	0.875	0.667
随机森林	0.714	0.759	0.412	0.902	0.787	0.636
决策树	0.663	0.690	0.294	0.854	0.745	0.455
支持向量机	0.825	0.845	0.647	0.927	0.864	0.786
XGBoost	0.630	0.711	0.273	0.889	0.750	0.500

3　讨论

本研究基于多种 ML 算法构建了 MRI 影像组学预测 HCC 患者 TIST 治疗疗效的模型，并验证了各模型的验证效能，结果显示 KNN、朴素贝叶斯和 SVM 模型在 10 折交叉验证的训练集和验证集中均表现出较高的 AUC 和准确率。ML 模型表现出较高的特异性和阴性预测值，但敏感性和阳性预测值相对较低。模型效能评估的结果显示，基于影像组学的 ML 预测模型对于排除阴性治疗反应的患者可能更有价值，而对模型预测治疗有效的患者结果需谨慎对待。对于影像组学模型预测治疗有效的患者，可作为常规治疗或术后辅助治疗预防肿瘤复发的推荐依据。而预测治疗无效的患者，在面临多种治疗决策的选择时，可考虑接受局部治疗、直接手术治疗或多种治疗手段联合应用的治疗方案。

在影像组学特征筛选中，本研究发现有较多 T2 加权序列和 DWI 序列的特征与 TIST 治疗疗效存在显著相关性。这两个序列均属于长回波时间序列，能够良好地反映病变中的液体信号分布和水分子活动受限情况，对于 HCC 的诊断和病变特征分析至关重要。以往的研究表明，DWI 序列中的 ADC 值可以提示 HCC 的病理特征[13]、术后早期复发[14]以及局部治疗的疗效[15]。此外，其他研究也显示 DWI 序列的扩散特征与 HCC 治疗靶点(如 VEGF、Ang-2 等) 存在显著相关性[16-17]。本研究进一步证实了上述序列在预测系统治疗效果方面的潜在价值。

在本研究构建的 MRI 影像组学模型中，共包含 10 个二阶特征 (4 个 GLDM 特征和 6 个 GLSZM 特征)，这些特征对模型起到了重要作用。二阶特征也称为高阶纹理特征，这类特征可反映感兴趣区域中体素灰度的空间分布情况，以实现对肿瘤异质性的量化分析。Huang 等[18]构建了一个用于识别具有高度侵袭性的双表型 HCC 的 MRI 影像组学模型，在该研究中特别强调了二阶特征在模型中发挥的作用。另外一些研究还显示二阶特征与肿瘤分化程度及表型存在较强相关性[19-21]。

HCC 的生物学特征和肿瘤微环境存在广泛的多样性，尤其在多灶性 HCC 中，不同病灶之间和同一病灶内部也存在差异。这种普遍存在的异质性可能会对系统治疗的效果产生影响。通过传统医学影像或血清学生物标志物对 HCC 的肿瘤异质性进行评估十分困难，而基于 MRI 的影像组学方法充分利用 MRI 高组织分辨率的优势和影像组学的多维特征，能够以非侵入性的方式对肿瘤全貌

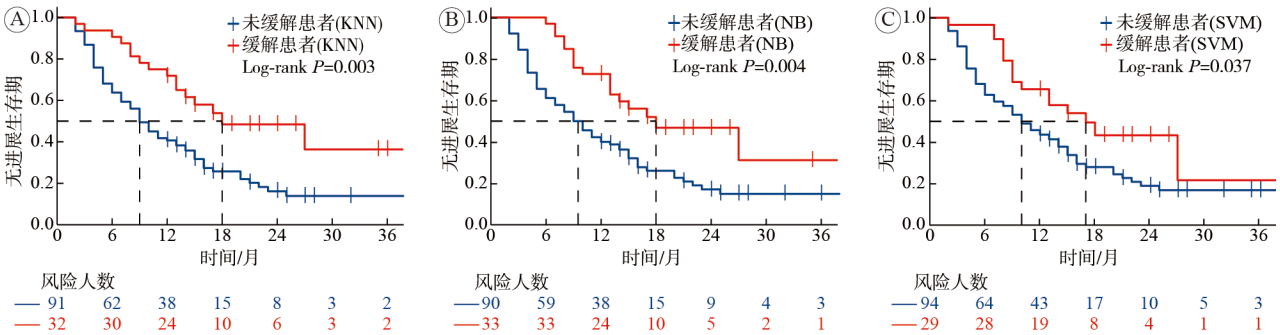

图 3　KNN 模型 (A)、朴素贝叶斯模型 (B) 以及 SVM 模型 (C) 预测客观缓解的生存曲线

Fig.3　Kaplan-Meier curves demonstrating the PFS of patient with different response status according to KNN model (A), Naïve Bayes model (B) and SVM model (C)

进行分析。

然而，特定影像组学特征形成的确切机制，这些影像组学特征所反映的肿瘤学生物学行为，以及对治疗药物产生反应或耐药的机制尚不明确。在未来的研究中，通过影像组学、基因组学、转录组学、蛋白质组学等多组学研究方法结合有望帮助我们更好地了解 HCC 的时空异质性并更深入地了解药物的治疗和耐药机制。

本研究也存在一些局限性：(1) MRI 图像来源于多种型号的扫描仪，虽然图像经过了标准化处理，但扫描仪的性能和成像技术差异仍可能对特征提取产生一定影响；(2) 本研究定义的靶向联合免疫治疗包括不同厂商生产的免疫检查点抑制剂和靶向药物，尽管这些药物具有相似的药理学机制并已被证明对 HCC 治疗有效，但目前缺乏直接的头对头研究比较不同药物的优劣，不同方案之间可能存在疗效或潜在受益人群的差异；(3) TIST 广泛应用于临床实践的年限相对较短，本研究约 60% 的人群随访时间不足 2 年，因此影像组学模型对患者长期预后的预测价值仍需进一步讨论。

综上所述，本研究初步探讨了应用 MRI 影像组学特征预测 HCC 患者接受 TIST 疗效的可行性。尽管存在一定的局限性，但基于机器学习算法的影像组学模型在 AUC、特异性和阴性预测值等方面表现出了良好和稳定的性能。未来随着图像识别技术和大数据技术的不断发展，通过更大样本量的研究和更全面的亚组分析，影像组学的将会在临床实践和转化医学领域具有更广阔的应用前景。

作者贡献　姚致远：研究设计，数据分析，初稿撰写；赵文超：数据收集，数据分析，初稿撰写；张恭：研究设计，数据可视化；柳俨哲：数据可视化，校对文稿；李悦：数据收集，初稿撰写；肖朝辉：校对文稿，资源协调；夏念信：数据分析，校对文稿；刘荣：提出研究概念，校对文稿，监督研究进度。

利益冲突　所有作者声明无利益冲突。

数据共享声明　本论文相关数据暂不共享。

参考文献

1 Sung H，Ferlay J，Siegel RL，et al. Global cancer statistics 2020：GLOBOCAN estimates of incidence and mortality worldwide for 36 cancers in 185 countries［J］. CA Cancer J Clin，2021，71（3）：209-249.

2 Tan DJH，Ng CH，Lin SY，et al. Clinical characteristics，surveillance，treatment allocation，and outcomes of non-alcoholic fatty liver disease-related hepatocellular carcinoma：a systematic review and meta-analysis［J］. Lancet Oncol，2022，23（4）：521-530.

3 Cheng AL，Qin SK，Ikeda M，et al. Updated efficacy and safety data from IMbrave150：Atezolizumab plus bevacizumab vs. sorafenib for unresectable hepatocellular carcinoma［J］. J Hepatol，2022，76（4）：862-873.

4 Kelley RK，Rimassa L，Cheng AL，et al. Cabozantinib plus atezolizumab versus sorafenib for advanced hepatocellular carcinoma（COSMIC-312）：a multicentre，open-label，randomised，phase 3 trial［J］. Lancet Oncol，2022，23（8）：995-1008.

5 Llovet JM，Kudo M，Cheng AL，et al. Lenvatinib（len）plus pembrolizumab（pembro）for the first-line treatment of patients（pts）with advanced hepatocellular carcinoma（HCC）：phase 3 LEAP-002 study［J］. J Clin Oncol，2019，37（15_suppl）：TPS4152.

6 Ren ZG，Xu JM，Bai YX，et al. Sintilimab plus a bevacizumab biosimilar（IBI305）versus sorafenib in unresectable hepatocellular carcinoma（ORIENT-32）：a randomised，open-label，phase 2-3 study［J］. Lancet Oncol，2021，22（7）：977-990.

7 Trebeschi S，Drago SG，Birkbak NJ，et al. Predicting response to cancer immunotherapy using noninvasive radiomic biomarkers［J］. Ann Oncol，2019，30（6）：998-1004.

8 Huang WC，Jiang YM，Xiong WJ，et al. Noninvasive imaging of the tumor immune microenvironment correlates with response to immunotherapy in gastric cancer［J］. Nat Commun，2022，13（1）：5095.

9 Rallis KS，Kleeman SO，Grant M，et al. Radiomics for renal cell carcinoma：predicting outcomes from immunotherapy and targeted therapies-a narrative review［J］. Eur Urol Focus，2021，7（4）：717-721.

10 Singal AG，Llovet JM，Yarchoan M，et al. AASLD Practice Guidance on prevention，diagnosis，and treatment of hepatocellular carcinoma［J］. Hepatology，2023，78（6）：1922-1965.

11 Sled JG，Zijdenbos AP，Evans AC. A nonparametric method for automatic correction of intensity nonuniformity in MRI data［J］. IEEE Trans Med Imaging，1998，17（1）：87-97.

12 Sun XF，Shi L，Luo YS，et al. Histogram-based normalization technique on human brain magnetic resonance images from different acquisitions［J］. Biomed Eng Online，2015，14：73.

13 Surov A，Pech M，Omari J，et al. Diffusion-weighted imaging reflects tumor grading and microvascular invasion in hepatocellular carcinoma［J］. Liver Cancer，2021，10（1）：10-24.

14 Nakanishi M，Chuma M，Hige S，et al. Relationship between diffusion-weighted magnetic resonance imaging and histological tumor grading of hepatocellular carcinoma［J］. Ann Surg Oncol，2012，19（4）：1302-1309.

15 Yuan Z，Zhang J，Yang H，et al. Diffusion-weighted MR imaging of hepatocellular carcinoma：current value in clinical evaluation of tumor response to locoregional treatment［J］. J Vasc Interv Radiol，2016，27（1）：20-30.

（下转第 831 页）

22 Wen YQ，Zhang XM，Li XY，et al. Histone deacetylase（HDAC）11 inhibits matrix metalloproteinase（MMP）3 expression to suppress colorectal cancer metastasis［J］. J Cancer，2022，13（6）：1923-1932.
23 Bi L，Ren YD，Feng MX，et al. HDAC11 regulates glycolysis through the LKB1/AMPK signaling pathway to maintain hepatocellular carcinoma stemness［J］. Cancer Res，2021，81（8）：2015-2028.
24 Li R，Wu XL，Zhao P，et al. A pan-cancer analysis identifies HDAC11 as an immunological and prognostic biomarker［J］. FASEB J，2022，36（7）：e22326.
25 Sun L，Telles E，Karl M，et al. Loss of HDAC11 ameliorates clinical symptoms in a multiple sclerosis mouse model［J］. Life Sci Alliance，2018，1（5）：e201800039.
26 Sun L，Marin de Evsikova C，Bian K，et al. Programming and regulation of metabolic homeostasis by HDAC11［J］. EBioMedicine，2018，33：157-168.
27 Bagchi RA，Ferguson BS，Stratton MS，et al. HDAC11 suppresses the thermogenic program of adipose tissue via BRD2［J］. JCI Insight，2018，3（15）：e120159.
28 Leslie PL，Chao YL，Tsai YH，et al. Histone deacetylase 11 inhibition promotes breast cancer metastasis from lymph nodes［J］. Nat Commun，2019，10（1）：4192.
29 Sharma M，Tollefsbol TO. Combinatorial epigenetic mechanisms of sulforaphane，genistein and sodium butyrate in breast cancer inhibition［J］. Exp Cell Res，2022，416（1）：113160.
30 Yue LZ，Sharma V，Horvat NP，et al. HDAC11 deficiency disrupts oncogene-induced hematopoiesis in myeloproliferative neoplasms［J］. Blood，2020，135（3）：191-207.
31 Fei Q，Song FH，Jiang XW，et al. LncRNA ST8SIA6-AS1 promotes hepatocellular carcinoma cell proliferation and resistance to apoptosis by targeting miR-4656/HDAC11 axis［J］. Cancer Cell Int，2020，20：232.
32 Shinohara H，Kuranaga Y，Kumazaki M，et al. Regulated polarization of tumor-associated macrophages by miR-145 via colorectal cancer-derived extracellular vesicles［J］. J Immunol，2017，199（4）：1505-1515.
33 Wang WL，Ding BS，Lou WY，et al. Promoter hypomethylation and miR-145-5p downregulation- mediated HDAC11 overexpression promotes sorafenib resistance and metastasis of hepatocellular carcinoma cells［J］. Front Cell Dev Biol，2020，8：724.
34 Liu Y，Tong X，Hu W，et al. HDAC11：a novel target for improved cancer therapy［J］. Biomed Pharmacother，2023，166：115418.
35 Shouksmith AE，Shah F，Grimard ML，et al. Identification and characterization of AES-135，a hydroxamic acid-based HDAC inhibitor that prolongs survival in an orthotopic mouse model of pancreatic cancer［J］. J Med Chem，2019，62（5）：2651-2665.

（责任编辑：潘越，孙菲）

（上接第 823 页）

16 Yang C，Wei XQ，Zheng J，et al. A correlative study between IVIM-DWI parameters and VEGF and MMPs expression in hepatocellular carcinoma［J］. Quant Imaging Med Surg，2023，13（3）：1887-1898.
17 Zheng J，Gong XQ，Tao YY，et al. A correlative study between IVIM-DWI parameters and the expression levels of ang-2 and TKT in hepatocellular carcinoma［J］. Front Oncol，2020，10：594366.
18 Huang XL，Long LL，Wei JQ，et al. Radiomics for diagnosis of dual-phenotype hepatocellular carcinoma using Gd-EOB-DTPA-enhanced MRI and patient prognosis［J］. J Cancer Res Clin Oncol，2019，145（12）：2995-3003.
19 Brancato V，Garbino N，Salvatore M，et al. MRI-based radiomic features help identify lesions and predict histopathological grade of hepatocellular carcinoma［J］. Diagnostics，2022，12（5）：1085.
20 Bilal Masokano I，Pei YG，Chen J，et al. Development and validation of MRI-based model for the preoperative prediction of macrotrabecular hepatocellular carcinoma subtype［J］. Insights Imaging，2022，13（1）：201.
21 Geng ZJ，Zhang YF，Wang ST，et al. Radiomics analysis of susceptibility weighted imaging for hepatocellular carcinoma：exploring the correlation between histopathology and radiomics features［J］. Magn Reson Med Sci，2021，20（3）：253-263.

（责任编辑：孙菲，潘越）